INCRUSTATIONS

SUR

LA LÈVRE VOCALE

PAR

LE DOCTEUR MANDL

(Etrait de la *Revue médico-photographique*, mai 1874.)

PARIS, 1874

PARIS. — Imp. GAUTHIER-VILLARS, 55, quai des Grands-Augustins. — 2629-74.

WELLCOME
LIBRARY
INSTITUTE

INCRUSTATIONS

SUR LA LÈVRE VOCALE

PAR

LE DOCTEUR MANDL

Au mois de décembre 1873, je fus consulté par Mme L..., affectée d'une maladie de la voix très-prononcée. Celle-ci, en effet, avait perdu tout son éclat; elle était faible, rauque et couverte, inintelligible à une faible distance; en un mot, c'était une extinction des mieux caractérisées. Voici les renseignements fournis par la malade et confirmés par son médecin, M. le docteur Duchaussoy :

« Je suis née, dit Mme L., à la fin d'août 1800, forte et d'une bonne constitution; j'ai été nourrie par ma mère, plus grande et plus forte que moi. D'une bonne santé habituelle, j'ai eu cependant d'assez fréquents maux de gorge à l'âge de quinze à dix-huit ans. Mariée ensuite, j'ai eu plusieurs enfants que j'ai nourris moi-même. Ma santé n'a été troublée que par de très-douloureuses hémorrhoïdes; à cinquante ans, j'ai eu un eczéma aux mains et aux avant-bras; le docteur Chomel ordonna les eaux d'Enghien, qui ont donné de très-bons résultats.

« J'ai été prise ensuite de douleurs rhumatismales et sciati-

ques, devenues chroniques maintenant par leurs retours fréquents. Depuis cette époque, je suis aussi de temps en temps affectée de rhumes et d'un peu d'oppression. Vers l'année 1870 sont survenus des enrouements plus ou moins fréquents, qui passaient et revenaient sans être jamais accompagnés d'une douleur quelconque. La voix s'était conservée jusque-là pure et sonore ; elle était belle et restée agréable, même la soixantaine passée. M. le docteur Duchaussoy a conseillé alors l'emploi de bourgeons de sapin, de l'eau de goudron, des eaux sulfureuses, etc. Cependant l'enrouement a toujours augmenté, en sorte qu'à la fin on ne m'entendait, lorsque je parlais, que très-difficilement.»

Les antécédents que je viens de rappeler me firent supposer l'existence d'une laryngite chronique. Mais l'examen laryngoscopique a donné une image dont l'interprétation a offert certaines difficultés. En effet, j'apercevais sur la lèvre (corde) vocale gauche une production blanchâtre, sous forme de deux nodosités d'une blancheur éclatante. La première, antérieure, faisant saillie dans l'ouverture glottique, était presque triangulaire ; la seconde, postérieure, était plus arrondie et réunie à la première par une membrane rugueuse blanchâtre et, dans quelques points, rosée par transparence. Cette production occupait à peu près la moitié de la lèvre vocale, vers son milieu, de sorte que le quart antérieur et le postérieur de la lèvre restaient libres. Le repli supérieur de ce côté de même que le bout antérieur du repli du côté opposé étaient tuméfiés. Les autres parties du larynx n'ont rien présenté de remarquable.

Il était difficile de juger à première vue de la nature de cette production. On pouvait se demander si l'on avait sous les yeux une production pseudo-plastique, résultat de laryngites précédentes (1), ou bien des végétations provenant d'une affection cancéreuse du larynx, mais primitive, car les glandes sous-maxillaires ne présentaient aucune infiltration ; il était aussi permis de supposer des ulcérations aux bords saillants et épais-

(1) Voy. mon *Traité pratique des malad. du larynx et du pharynx.* Paris, 1872, p. 732.

sis, avec sécrétion d'un muco-pus épais et blanc. Enfin, la couleur blanche éclatante suggérait l'idée de concrétions calcaires déposées sur la lèvre vocale, affection dont cependant je ne connais aucun exemple décrit jusqu'à présent par les auteurs.

Malgré l'incertitude du diagnostic dans le principe, j'ai pensé toutefois que la cautérisation avec le nitrate d'argent devait être tentée. Elle pouvait être utile, si l'affection était due à des productions pseudo-plastiques ou à des ulcérations; inutile, s'il s'agissait de concrétions ; nuisible, si la nature cancéreuse devait être admise. Mais cette dernière supposition ne pouvait être soutenue, vu l'excellente santé de Mme L. et la durée de l'affection.

J'ai fait par conséquent, dans le courant du mois de décembre, quelques cautérisations avec mon porte-caustique à cuvette (1). Chaque cautérisation était presque régulièrement suivie d'une légère amélioration de la voix; mais elle ne se soutenait pas, et l'extinction était complète quelques heures plus tard. Dans une de ces séances, j'ai distinctement ressenti le choc du porte-caustique contre la production de la corde vocale, résultat que je n'ai pas pu obtenir précédemment dans des explorations faites avec une sonde métallique.

Les cautérisations, répétées au nombre de six, n'ont donné aucun résultat en ce qui concernait la voix, mais l'aspect de la lèvre vocale avait changé. La nodosité postérieure s'était séparée d'abord en deux, puis en quatre nodules, conservant toujours leur blancheur.

L'insuccès des cautérisations, la persistance de la couleur et le choc ressenti et mentionné précédemment me confirmèrent dans l'idée que l'altération était produite par une espèce d'incrustation. MM. les docteurs Duchaussoy et Libermann partageaient également cette opinion. Cette incrustation était-elle de nature goutteuse? Les douleurs rhumatismales et sciatiques pouvaient faire naître cette supposition, mais nul dépôt goutteux dans une articulation quelconque ne militait en faveur de cette hypothèse.

(1) *Traité pratique*, p. 542.

Cependant la question de la guérison primait toute autre considération. L'indication était d'arracher les nodules à l'aide d'une pince à polypes. Mais je me suis demandé alors si cette opération pouvait être tentée et exécutée sans inconvénient. En effet, n'était-il pas possible que les nodules eussent des ramifications à l'intérieur des lèvres vocales et que celles-ci fussent déchirées par l'arrachement des nodules? C'était une appréhension jugée peut-être méticuleuse : mais lorsqu'il s'agit de tissus aussi délicats, je pensais qu'il ne fallait procéder qu'avec circonspection.

Il a été par conséquent convenu avec mon très-honoré confrère M. le docteur Duchaussoy de tenter la dissolution de l'incrustation par l'acide chlorhydrique. Ce médicament fut employé en fumigations et localement, à l'aide d'une éponge. N'ayant obtenu aucun résultat satisfaisant, cet acide a été remplacé plus tard par l'acide acétique, puis par l'acide chromique.

Mais toutes ces tentatives furent infructueuses. Tout ce que je croyais pouvoir constater quelquefois, ce fut le déplacement des quatre nodules postérieures dans leurs relations mutuelles. Convaincu de plus en plus qu'il s'agissait d'une incrustation et que celle-ci était superficielle, je me suis décidé à opérer l'arrachement des nodules (avril 1874). Une première séance n'a produit aucun résultat; dans une autre, j'ai été assez heureux de retirer un lambeau de membrane (planche , fig. 2) (1), et avec lui le grand nodule extérieur A, qui s'était arrondi, et trois des petits nodules postérieurs; le quatrième des petits nodules est resté fixé à la surface de la corde vocale. La voix est revenue pour ainsi dire instantanément et s'est maintenue depuis. Le timbre subit encore une légère altération, qui disparaîtra probablement lorsque le quatrième nodule sera retiré. Mme L. affirme aussi maintenant que sa respiration est plus libre et que la légère oppression qu'elle ressentait a disparu. L'aspect de la lèvre vocale est maintenant normal.

La production qui avait déterminé l'extinction de la voix se composait, comme je viens de le dire, d'un lambeau de mem-

(1) La figure photographique est grossie à peu près d'un tiers.

brane épaissie, blanche, sur laquelle étaient fixés les nodules. Le nodule moyen des trois postéreurs a été détaché; au toucher il présentait la dureté du cartilage; coupé en travers, il offrait une certaine résistance; examiné au microscope, je l'ai trouvé composé de fibres enchevêtrées et de granules moléculaires.

Je pense donc que la production pathologique dont il s'agit est une exsudation pseudo-plastique, résultat de laryngites précédentes et ayant subi une métamorphose régressive, par le dépôt de sels dont l'analyse sera faite prochainement. Des métamorphoses analogues ont été constatées parfois à l'intérieur des cordes vocales, mais je ne connais aucune observation d'une incrustation superficielle analogue à celle que nous venons de rapporter.

La pince avec laquelle j'ai opéré est une pince à polypes ordinaire à laquelle j'ai fait faire, par M. Mathieu, une modification offrant de grands avantages pratiques. Les mors sont trois fois plus longs que dans les pinces ordinaires, de sorte que le champ d'opérations se trouve trois fois plus vaste et que les mouvements involontaires des malades ne permettent pas au polype d'échapper à l'action de l'instrument. Il m'a été ainsi possible de saisir et d'arracher, dans une première séance, un polype fibreux siégeant à l'angle antérieur de la glotte (fig. 1).

Je profite de cette occasion pour joindre la photographie d'un fragment d'un épithélioma (fig. 3) craché par un malade affecté souvent d'une extinction de voix. Ce fragment m'a été envoyé par un confrère habitant la province. Je n'en ai pas eu de nouvelles depuis.

Explication de la planche.

Fig. 1. — Polype fibreux siégeant à l'angle antérieur de la glotte.

Fig. 2. — Incrustation placée sur la corde vocale gauche. — A. Grand nodule antérieur. — B, C. Deux des petits nodules postérieurs.

Fig. 3. — Fragment d'un épithélioma du larynx rendu par un malade.

PARIS. — Imp. GAUTHIER-VILLARS, 55, quai des Grands-Augustins. — 2629-74.

REVUE MEDICO-PHOTOGRAPHIQUE

DES HOPITAUX DE PARIS

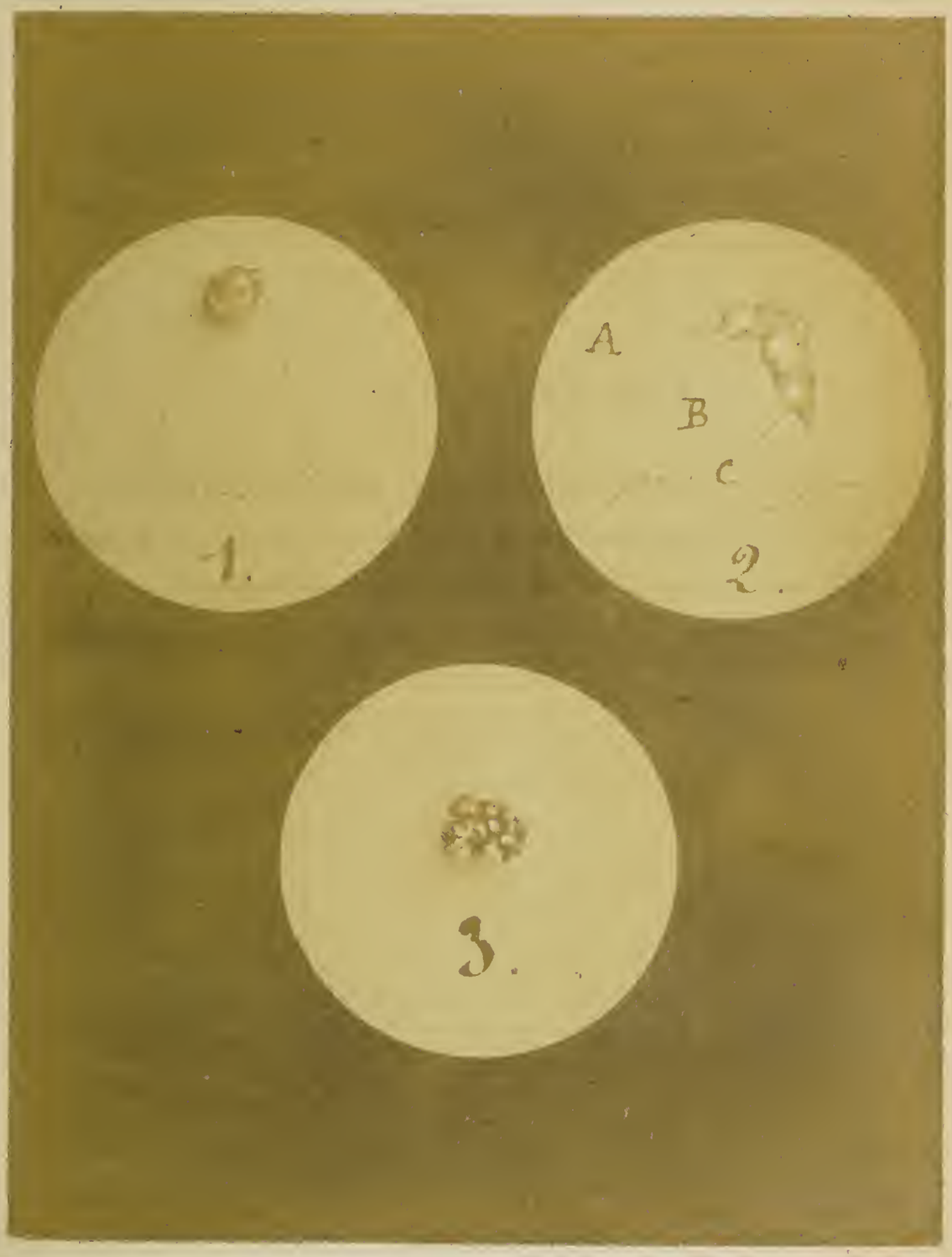

TUMEURS LARYNGIENNES

DU DR MANDL